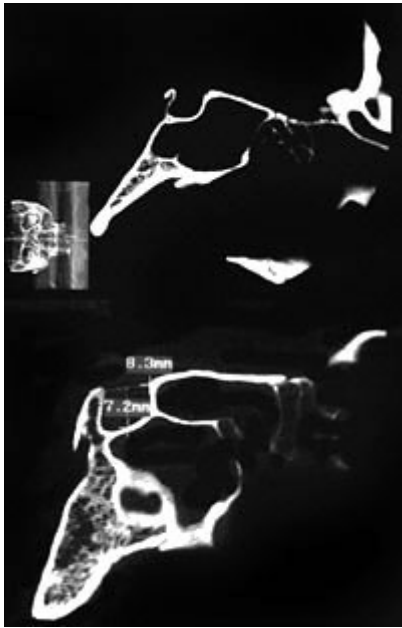


Cuando el tubérculo de la silla se muestra más bajo con relación al dorso de la silla dando a la misma el aspecto de la letra J



Se puede presentar en gliomas del n.óptico y también en el síndrome de Hurler.

From:

<http://neurocirugiacontemporanea.com/> - **Neurocirugía Contemporánea**

Permanent link:

[http://neurocirugiacontemporanea.com/doku.php?id=silla\\_turca\\_en\\_j](http://neurocirugiacontemporanea.com/doku.php?id=silla_turca_en_j)

Last update: **2019/09/26 22:27**

