El núcleo subtalámico, históricamente conocida como corpus Luysii, es un núcleo relativamente pequeño que tiene la forma de un lente biconvexa, que se ubica en un área muy pequeña que queda por debajo del tálamo, entre la cápsula interna y el hipotálamo, situado en la unión entre el diencéfalo y el mesencéfalo.

Un importante descubrimiento hecho a finales de 1980 por Miller y DeLong demostró hiperactividad anormal en esta área con 1-metil-4-fenil-1 ,2,3,6-tetrahidropiridina (MPTP) en primates.

Poco después, Benazzouz y sus colegas mostraron que la estimulación cerebral profunda (DBS) de este núcleo mejoraba significativamente los síntomas parkinsonianos inducidos por MPTP, incluyendo la rigidez y la bradicinesia en monos.

En el mismo año, Pollak y col., fueron los primeros en publicar un caso clínico que describe el potencial en un paciente con enfermedad avanzada de Parkinson (EP) en los que se observó mejoría de la acinesia.

Otros estudios prospectivos mostraron mejoras similares en los síntomas motores y la reducción de la dosis de levodopa necesaria.

El gran éxito del tratamiento de la EP avanzada se destaca por el número cada vez mayor de pacientes tratados, y no solo en el control motor, sino también en las funciones cognitivas y emocionales.

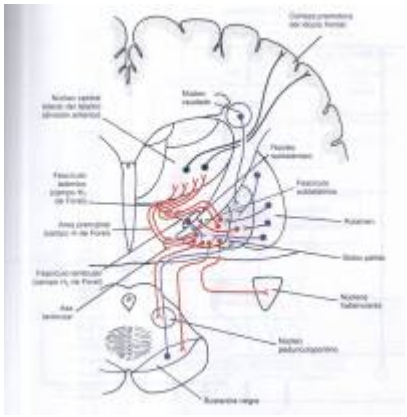

En modelos animales de la enfermedad de Parkinson, la actividad neuronal se encuentra incrementada a nivel del núcleo subtalámico y en la pars interna del globo pálido; las lesiones provocadas a este nivel resultan en una marcada mejoría de la función motora.

Estos hallazgos han llevado al desarrollo de procedimientos quirúrgicos para la enfermedad de Parkinson que tienen como blanco al núcleo subtalámico y la pars interna del globo pálido. En estos pacientes, la creación de lesiones a nivel de la pars interna del globo pálido (palidotomía) mejora la disquinesia contralateral y brinda moderados beneficios antiparkinsonianos.

Sin embargo, el procedimiento requería la producción de lesiones destructivas a nivel cerebral y conlleva el riesgo de déficit neurológicos, particularmente cuando se trata de procesos bilaterales.

From:
http://www.neurocirugiacontemporanea.com/ - **Neurocirugía Contemporánea ISSN 1988-2661**

Permanent link:
http://www.neurocirugiacontemporanea.com/doku.php?id=nucleo_subtalamico

Last update: **2019/09/26 22:17**