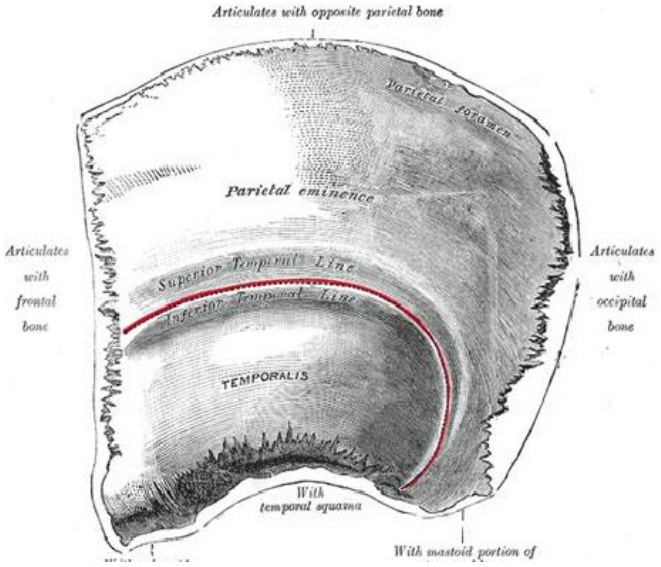

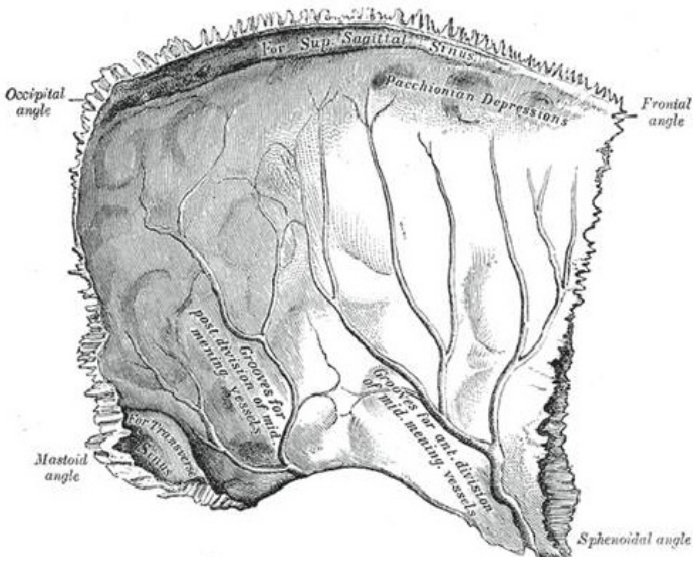

El hueso parietal es un hueso del cráneo, plano, par, de forma cuadrilátera, con dos caras, interna (endocraneal) y externa (exocraneal), y cuatro bordes con sus respectivos ángulos.

Se encuentra cubriendo la porción superior y lateral del cráneo, por detrás del frontal, por delante del occipital y montado sobre el temporal y el esfenoides.

Ambos huesos parietales se articulan, a través de una línea media: la sutura sagital.

El término parietal significa de la pared.

Descripción anatómica

Para el estudio del hueso parietal, se le reconocen dos caras, cuatro bordes y sus respectivos ángulos. Se detallan para cada parte, los accidentes óseos con más importancia.

Cara exocraneal

línea curva temporal superior: para la inserción de la aponeurosis temporal.

línea curva temporal inferior: donde se inserta el músculo temporal.

giba parietal (eminencia parietal), un abultamiento curvado del hueso.

agujero parietal: por donde pasa la vena emisaria de Santorini.

Cara endocraneal

```
  fosa parietal, recorrida por surcos vasculares ramificados que se han
comparado a los nervios de una hoja de higuera, es producto de la impresión
sobre el hueso de las ramas de la arteria meníngea media y sus venas
satélites.
  hemicanal del seno longitudinal frontal
  fositas de Paccioni alojan a los corpusculos de Paccioni,también las
podemos encontrar en el hueso frontal.
  cresta silviana, excrecencia ósea amoldada por la correspondiente cisura
lateral del hemisferio cerebral.
```

Bordes

Se describen 4 bordes:

```
  la articulación del borde superior de ambos parietales da origen a la
sutura sagital (articulación interparietal o parietoparietal).
  el obelión es un punto craneométrico situado sobre la línea de la sutura
sagital un poco por delante de los agujeros parietales.
  el borde inferior se articula con la escama del temporal.
  el borde anterior se articula con el frontal formando la sutura
frontoparietal o coronal.
  el borde posterior se une a la escama del occipital formando la sutura
parietooccipital o lambdoidea (porque tiene forma como la letra griega
lambda)
```

Ángulos

Se describen 4 ángulos:

el ángulo anterosuperior o frontal indica la unión de las suturas sagital y coronal. Bregma es el nombre del punto craneométrico situado sobre este ángulo.

el ángulo posterosuperior u occipital indica la unión de las suturas sagital y lambdoidea. Sobre este ángulo se halla el punto craneométrico lambda.

el ángulo anteroinferior o esfenoidal. Punto craneométrico pterión.

el ángulo posteroinferior o mastoideo. Punto craneométrico asterión.

Arquitectura ósea

Es un hueso plano y comparte la estructura de los huesos de la bóveda craneal. Dos tablas de tejido óseo compacto que cubren una región media de tejido esponjoso. [editar] Osificación

Cada hueso parietal está formado por la osificación endomembranosa de un único primordio mesenquimal fibroso que se desarrolla hacia la mitad del segundo mes de vida fetal.

Articulaciones

El hueso parietal se articula mediante sinfibrosis con otros huesos craneales:

```
  el hueso parietal contralateral: sutura sagital;
  el hueso frontal : sutura coronal;
  el hueso temporal y parte del esfenoides : sutura escamosa;
  el hueso occipital : sutura lambdoidea.
```

Inserciones musculares

```
  Músculo temporal.
```

Referencias

H.Rouvière-A.Delmas. Anatomía humana.

From:
http://neurocirugiacontemporanea.com/ - **Neurocirugía Contemporánea ISSN 1988-2661**

Permanent link:
http://neurocirugiacontemporanea.com/doku.php?id=hueso_parietal

Last update: **2019/09/26 22:21**