

# Adenocarcinoma de etmoides

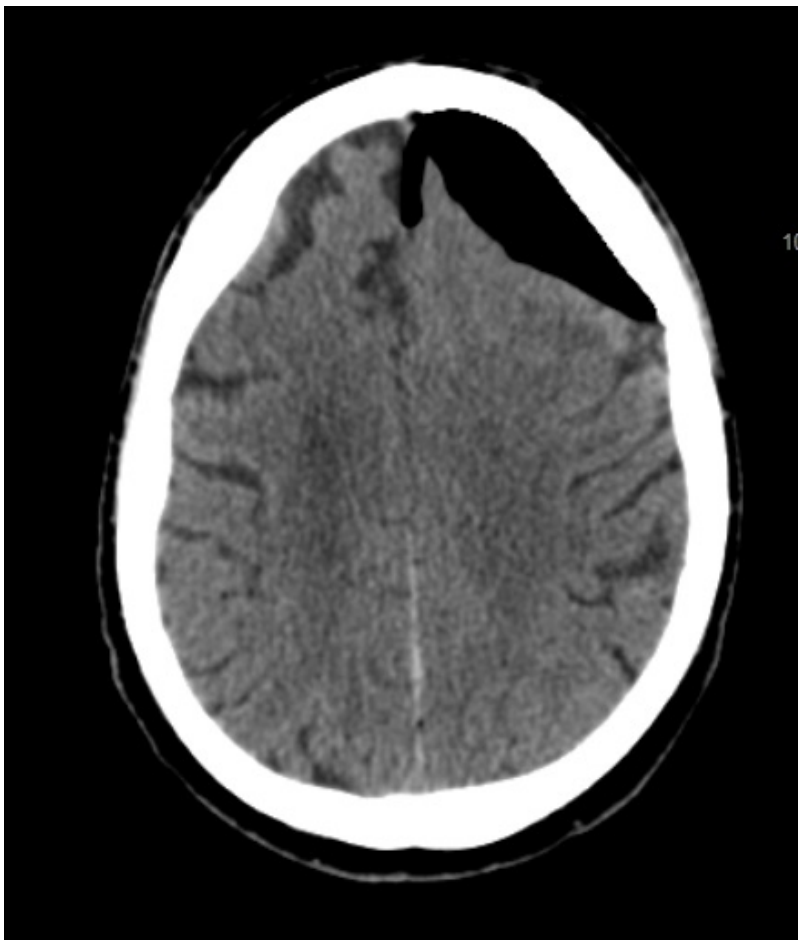
El **adenocarcinoma** de **etmoides** supone el 3% de las **neoplasias** de cabeza y cuello, representando entre el 10 y el 20% de los tumores del tracto nasosinusal con una **incidencia** de un caso por cada 100.000 habitantes al año.

Este tumor suele aparecer entre los 50 y 60 años de vida y es más frecuente en el sexo masculino, debido a su relación con la exposición ocupacional al polvo de madera y de cuero.

---

Varón de 72 años, que ingresa por **fístula de líquido cefalorraquídeo**.

Intervenido de **adenocarcinoma** de **etmoides** realizándose **resección** craneofacial etmoides con exéresis tumoral , incluyendo **lámina cribosa** , **apófisis crista galli** y fragmento de **duramadre** limitrofe con la lesión tumoral. Reconstrucción con duramadre heteróloga + **fascia lata**.



En **TAC** cerebral, se identifica extenso **neumoencéfalo** de predominio **frontal** izquierdo y algunas burbujas interhemisféricas así como una amplia solución de continuidad en el techo de la **fosa nasal** izquierda. Cambios postquirúrgicos, con resección de celdillas etmoidales, del **septo nasal** y cornetes superior y medio. Ocupación parcial de ambos senos maxilares y de seno esfenoidal.

Se realiza **punción lumbar**, que resulta negativa para **infección** tanto a nivel bacteriológico como citobioquímico.

Consciente y orientada sin focalidad. No signos meníngeos. Afebril. Zona anterior del [colgajo](#) aparentemente despegada con área húmeda.

Buena evolución postqx. Se mantiene 7 días en reposo absoluto con taponamientos. Permanece afebril y sin focalidad neurológica. Cefalea mejorando progresivamente.

Se retiran taponamientos bajo visión fibroscópica con buen aspecto del cierre.

From:

<http://neurocirugiacontemporanea.com/> - **Neurocirugía Contemporánea**

Permanent link:

[http://neurocirugiacontemporanea.com/doku.php?id=adenocarcinoma\\_de\\_etmoides](http://neurocirugiacontemporanea.com/doku.php?id=adenocarcinoma_de_etmoides)

Last update: **2019/09/26 22:28**

